

BLOEDVERLIES IN DE TWEEDE HELFT ZWANGERSCHAP

Versie 2.0

Verantwoording

NVOG

Inhoudsopgave

<u>Omschrijving van het probleem</u>	1
<u>Analyse van de beschikbare kennis</u>	2
<u>Differentiële diagnostiek</u>	2
<u>Abruptio placentae</u>	2
<u>Placenta praevia</u>	4
<u>Vasa praevia</u>	8
<u>Minimaal vereiste zorg - kernaanbeveling</u>	10
<u>Abruptio placentae</u>	10
<u>Placenta praevia</u>	10
<u>Vasa praevia</u>	10
<u>Literatuur</u>	11
<u>Colofon</u>	14
<u>Referenties</u>	15
<u>Disclaimer</u>	20

Omschrijving van het probleem

Zie ook de Module Modus partus placenta praevia marginalis, d.d. 12-11-2015.

Vaginaal bloedverlies in de tweede helft van de zwangerschap kan een symptoom zijn van ernstige obstetrische ziektebeelden. Diagnostiek dient onverwijld ingezet te worden om ernstige morbiditeit en mortaliteit bij moeder en kind te voorkomen of te beperken¹. Het beleid wordt met name bepaald door de aard en de ernst van het bloedverlies, de foetale conditie en de zwangerschapsduur.

Analyse van de beschikbare kennis

Differentiële diagnostiek

a *bloedverlies uit de uterus:*

- abruptio placentae
- placenta praevia
- vasa praevia

b *cervicaal bloedverlies:*

- begin van de baring ('tekenen')
- cervicitis/cervixpoliep
- maligniteit (cervixcarcinoom)
- contactbloedingen

c *overige/onbekende oorzaak*

Abruptio placentae

• **Definitie** Een abruptio placentae is een voortijdige loslating van de normaal gelokaliseerde placenta. De abruptio kan compleet of gedeeltelijk zijn.

• **Incidentie**

De incidentie wordt in de literatuur meestal opgegeven tussen 3 en 16 per 1000 geboorten. Zij daalt van ca. 90/1000 geboorten onder 28 weken naar 2/1000 geboorten bij 40 weken².

• **Risicofactoren**

In tabel 1 staan een aantal risico-indicatoren beschreven.

Tabel 1. Risico-indicatoren abruptio placentae

<i>risicofactor</i>	<i>RR</i>	<i>referentie</i>
trauma (niet gewond - ernstig gewond)	4,8-9,0	3
maternale leeftijd en pariteit	1,1-3,7	4,5
abruptio placentae (1x) in VG	4,5-16,9	6,7,8
abruptio placentae (2x) in VG	36	7
chronische hypertensie	3	9
pre-eclampsie	1,7	9,10
PPROM	3	9
roken	1,7-2,1	6,11,12
cocaïnegebruik	3,9	12
meerlingen	1,5-3,0	13
sectio in VG	1,3-1,7	6,14
uterusanomalie	8,1	6

Bij circa 60% van de vrouwen die een abruptio placentae hebben doorgemaakt, kunnen metabole en/of stollings afwijkingen worden gevonden (hyperhomocysteïnemie, proteïne-S-deficiëntie, proteïne-C-deficiëntie, factor-V-mutatie, factor-II-mutatie, APC-resistentie, anticardiopline-antistoffen of lupus-anticoagulans)^{15 16 17}. De klinische betekenis van eventuele afwijkingen is echter niet bekend.

• **Symptomen en bevindingen**

- Vaginaal bloedverlies (78%) is geen obligaatsymptoom, aangezien de bloeding soms beperkt blijft tot achter de placenta.

Het totale bloedverlies kan aanzienlijk meer zijn dan het waargenomen bloedverlies; ook bij gering uitwendig bloedverlies

kan patiënte in shock raken¹⁸.

- Pijn in buik of rug (66%): niet altijd te onderscheiden van weeënactiviteit¹⁸.
- Foetale nood (60%): afhankelijk van de omvang van de abruptio kan de foetale conditie variëren van ongestoord tot foetale sterfte kort na de abruptio (12-15 %)¹⁸.
- Contractiliteit : het beeld kan variëren van geringe contractiliteit tot een 'plankharde' uterus (34%)¹⁸.
- Stollingsstoornissen op basis van verbruikscoagulopathie treden meestal alleen op bij een totale abruptio waarbij ook foetale sterfte is opgetreden¹⁸.
- Tekenen van shock bij de moeder .

• **Diagnostiek**

Abruptio placentae is een klinische diagnose, die wordt vermoed op basis van één of meer van de volgende symptomen: vaginaal bloedverlies, buikpijn en/of foetale nood. Aanvullende diagnostiek bestaat uit bepaling van de maternale conditie (hemodynamiek en laboratoriumonderzoek) en foetale conditie (harttonen, CTG). Echoscopisch kan een retroplacentaire bloeding worden waargenomen. Met zekerheid uitsluiten van een abruptio, met name als de placenta op de achterwand van de uterus ligt, is echter niet mogelijk. Post partum kan de diagnose bevestigd worden door de aanwezigheid van een impressie in het maternale placentaoppervlak met adherent stolsel. De abruptio moet echter al enige uren bestaan om de typische delle te veroorzaken.

Achteraf dient de situatie, met de bevindingen tijdens sectio of vaginale bevalling, goed gedocumenteerd te worden en wordt de diagnose gesteld o.b.v. een of meer van de volgende criteria:

- gedeeltelijk of geheel losliggende placenta,
- stolsels in utero,
- stollingsproblemen moeder,
- couvelaire uterus,
- bloederig vruchtwater.

• **Beleid**

In de literatuur geadviseerd beleid is voornamelijk gebaseerd op klinische impressie en niet op vergelijkend onderzoek. Als zodanig moet dit beleidsadvies ook opgevat worden.

Bij verdenking op abruptio wordt de bloeddruk/pols opgenomen, er wordt een infuus ingebracht en er wordt bloed afgenomen (kruisbloed, Hb, trombocyten, APTT, PTT, fibrinogeen, nier- en leverfuncties). Registratie van de foetale harttonen vindt plaats. Bij indicatie voor een spoedsectio hoeft niet op de uitslagen van de stolling te worden gewacht omdat bij aanwezige foetale hartactie de bloedstolling waarschijnlijk (nog) niet is gestoord.

Zwangerschapsduur < 32 weken

Indien de zwangerschapsduur < 32 weken is, kan ervoor gekozen worden eerst verdere diagnostiek naar de foetale conditie te verrichten (CTG), met name in een onvoorbereide situatie waarbij nog geen corticosteroïden zijn toegediend (bewijskracht niveau D). Er bestaat een kans dat de abruptio partieel is (ook bij duidelijke CTG-afwijkingen). Ontstaat op korte termijn een ernstige bradycardie, of is deze reeds aanwezig bij het aansluiten van het CTG, dan kan worden overwogen om geen sectio te verrichten gezien de slechte neonatale prognose. In een case-controlstudie van 29 neonaten geboren na abruptio placentae bij een gemiddelde zwangerschapsduur van 29 weken wordt beschreven dat 34% periventriculaire malacie ontwikkelt, vergeleken met 10% in de controlegroep, gematched op sekse en zwangerschapsduur. Intraventriculaire bloedingen en bloedingen in het hersenparenchym traden bij 72% van de neonaten in de abruptiogroep op t.o.v. 48% in de controlegroep¹⁹.

Is het CTG acceptabel, ondanks het feit dat een retroplacentair hematoom wordt waargenomen, dan kan worden afgewacht onder zorgvuldige observatie^{20 21}. Vaak zal op basis van het functieverlies van de placenta een foetale groeiretardatie optreden en na enige tijd wegens foetale nood een sectio verricht moeten worden. De prognose wordt bepaald door de mate van asfyxie, de zwangerschapsduur en het gehad hebben van corticosteroïden. Bij een goede foetale en maternale conditie kan bij een partiële abruptio een vaginale baring worden geaccepteerd⁴.

In het kader van een dreigende vroeggeboorte kan weeënremming worden overwogen om corticosteroïden te geven voor foetale longrijping (zie [NVOG-richtlijn Dreigende vroeggeboorte](#)). Een observationele studie laat in ieder geval geen toegenomen morbiditeit en mortaliteit zien door het gebruik van weeënremming (bewijskracht niveau C)²². Bij het gebruik van een bètasymphaticomimeticum of calciumantagonist dient men bedacht te zijn op bemoeilijking van de interpretatie van het CTG en verstoring van de maternale circulatoire compensatie bij bloedverlies. Bij afwachtend beleid wordt anti-D-gammaglobuline i.m. geadviseerd bij resusnegatieve

vrouwen, nadat diagnostiek naar een foeto-maternale transfusie is afgenomen (zie [NVOG-richtlijn Erytrocytenimmunisatie en zwangerschap](#)). Indien de klinische situatie dit toelaat, dient overleg plaats te vinden met een perinatologisch centrum en dient de patiënte eventueel overgeplaatst te worden.

Zwangerschapsuur \geq 32 weken

Indien de zwangerschapsduur groter is dan 32 weken wordt de zwangerschap in principe zo snel mogelijk getermineerd. Indien de foetale conditie het toelaat, is afwachten bij partiële abruptio (om corticosteroïden te laten inwerken) in geselecteerde casus mogelijk^{20 21} en kan in een later stadium een vaginale baring worden nagestreefd.

Intra-uteriene vruchtdood

Als geen foetale hartactie kan worden waargenomen, dient het foetale overlijden bevestigd te worden met echoscopisch onderzoek. Aansluitend op de abruptio kunnen meer of minder ernstige stollingsstoornissen ontstaan op basis van een verbruikscoagulopathie. In samenhang met de intravasale stolling kan een ernstige nierfunctiestoornis optreden, waarbij een eventuele shock de renale conditie verder kan verslechteren. Bewaking van de circulatie (pols, tensie, urineproductie) en suppletie van volumeverlies is van groot belang. Het bloedverlies is vaak veel meer dan uitwendig wordt waargenomen. Eventuele pijn kan bestreden worden met morfine (epidurale analgesie is gecontra-indiceerd bij een gestoorde bloedstolling). Normaliter herstelt de stolling zich weer spontaan na ca. 48-72 uur. Als dit niet gebeurt moet men ook aan andere oorzaken denken, bv. aan een sepsis of het HELLP-syndroom. Indien patiënte niet spontaan in partu komt, kan ze worden ingeleid (zie [NVOG-richtlijn Inductie van de baring](#)). Gezien de bedreigde maternale conditie is sulproston minder geschikt. Over het moment waarop de baring moet worden ingeleid bestaat geen consensus^{1 23}.

Placenta praevia

Klik [hier](#) voor de nieuwe module *Modus partus Placenta praevia marginalis, versie 12-11-2015*.

• Definitie

Een placenta praevia is tot dicht bij of over het ostium internum van de cervix geïmplantéerd, waardoor ernstig bloedverlies kan ontstaan.

Tegenwoordig wordt de diagnose echoscopisch (vaginaal) gesteld, waarbij aangegeven wordt of de placenta over het ostium internum ligt of hoe ver de placenta hiervan verwijderd is²⁴. Er zijn vier types²³:

- placenta praevia totalis: hierbij ligt de placenta over het gehele ostium internum,
- partiële placenta praevia: hierbij bedekt de placenta gedeeltelijk het ostium internum,
- placenta praevia marginalis: hierbij reikt de placenta tot aan het ostium internum.
- laagliggende placenta: hierbij is de placenta geïmplantéerd in het onderste uterus segment, maar reikt zij niet tot aan het ostium internum.

• Incidentie

Voor 20 weken ligt de placenta bij ongeveer 5% van de zwangerschappen dicht bij het ostium internum. Na 20 weken neemt dit af tot 1%^{25 26 27}. Met het groter worden van de baarmoeder kan deze afstand toenemen, zodat wat aanvankelijk een placenta praevia leek, het uiteindelijk niet blijkt te zijn. Het is daarom van belang om altijd een echo in het derde trimester te herhalen wanneer er een verdenking is op een placenta praevia^{28 29}. Ten tijde van de partus wordt een incidentie van 0,3-0,9% beschreven, afhankelijk van de samenstelling van de onderzoekspopulatie, de wijze van vaststellen van de diagnose en de definiëring.

• Risicofactoren

Een verhoogd risico op placenta praevia bestaat bij vrouwen met een sectio caesarea in de voorgeschiedenis, met een verdere toename van het risico indien meer dan één sectio werd verricht (zie tabel 2). Voorts is placenta praevia gerelateerd aan toegenomen pariteit, cocaïnegebruik, roken, zwangerschap na geassisteerde voortplanting en meerlingzwangerschap^{29 30 31}. Of toegenomen leeftijd ook separaat van pariteit een invloed heeft is niet duidelijk.

De placenta accreta/increta/percreta is uitermate zeldzaam bij de op een normale plaats geïmplantéerde placenta (0.004%)³². Bij een placenta accreta, increta of percreta ontbreekt de decidua van het endometrium, waardoor de placenta direct op het myometrium insereert (accreta), is geïnvadeerd in het myometrium (increta) of erdoorheen is gegroeid, soms tot in omliggende structuren of organen (percreta). Het risico is het hoogst onder vrouwen met een placenta praevia komend vanaf de voorwand en een sectio caesarea in de anamnese. In tabel 2 wordt het risico op placenta praevia en het risico op placenta accreta bij een placenta

praevia in relatie tot het aantal voorgaande sectio's beschreven.

Tabel 2. Incidentie placenta praevia en placenta praevia-accreta in relatie tot het aantal voorgaande sectio's (gecombineerde data van 5 studies^{30 31 32 33 34}).

voorgaande sectio (n)	placenta praevia (%)	placenta accreta (%)	placenta accreta indien placenta praevia (%)
0	0,26	0,004-0,01	2-5
1	0,65	0,16-0,30	14-24
2	1,8	0,26-1,6	23-47
3	3	1,20-5,1	29-40
4	10	2,30-9,1	33-67

• Symptomen

Bloedverlies kan acuut optreden, meestal zonder weeënactiviteit of buikpijn.

Bloedverlies treedt vaak periodiek op. Typisch bij het klinisch beeld is een niet-ingedaald voorliggend deel of een liggingsafwijking.

• Diagnostiek

De diagnose wordt gesteld door echoscopisch onderzoek. Bij abdominale beeldvorming kan in de helft van de gevallen de exacte lokalisatie van het ostium internum ten opzichte van de placenta moeilijk waargenomen worden. Vaginale echoscopie is met betrekking tot beeldvorming superieur²⁴. Vaginaal bloedverlies op dat moment is geen contra-indicatie. Bij patiënten met placenta praevia worden vaker congenitale afwijkingen gevonden; het mechanisme hiervoor is niet duidelijk (odds ratio 2,6 (95%-BI 1,5-4,2)³⁵. De relatie laag geboortegewicht en placenta praevia wordt voornamelijk bepaald door vroeggeboorte. Slechts 3,7% van de intra-uteriene groeivertraging wordt toegekend aan placenta praevia³⁶.

Bij patiënten met een eerdere sectio caesarea en een placenta praevia die over het uteruslitteken is geïmplant, zijn verschillende echoscopische karakteristieken (lacunae, dun myometrium, verlies van de retroplacentaire echolucente ruimte, verhoogde vasculariteit t.p.v. serosa uterus-blaas, turbulente flow in de lacunae (kleurendoppler)), die de mate van waarschijnlijkheid van een placenta accreta of percreta bepalen. Voor de verschillende kenmerken worden wisselende getallen voor sensitiviteit en specificiteit opgegeven, maar gecombineerd kan een hoge mate van waarschijnlijkheid worden afgegeven. Chou beschrijft een sensitiviteit t.a.v. het opsporen van een placenta accreta van 82,4%, met een specificiteit van 96,8% bij gebruik van kleurendoppler³⁷. Yang beschrijft een sensitiviteit van 100% met specificiteit van 97,2% indien lacunae bestaan bij patiënten met placenta praevia³⁸. De klinische toepasbaarheid is echter nog onduidelijk. MRI-onderzoek heeft voornamelijk geen aanvullende waarde in de diagnostiek van placenta accreta. Het kan wel een toegevoegde waarde hebben voor de operateur in het bepalen van de topografie en uitgebreidheid van invasie van de placenta^{26 39 40 41}.

• Beleid

Het beleid bij een placenta praevia hangt af van het al of niet bestaan van bloedverlies, de ernst van het bloedverlies en de zwangerschapsduur. Indien er een verdenking is op een placenta accreta, increta of percreta, dient de patiënt ante partum verwezen te worden naar een centrum met intensive-carevoorzieningen, snelle beschikbaarheid van bloedproducten, voldoende chirurgische expertise, en eventueel de beschikbaarheid over een interventieradioloog. Indien de placenta 2-3,5 cm van het os internum gelegen is, wordt gesproken van een laagliggende placenta. Er kan een vaginale baring worden nagestreefd, het risico op haemorrhagia post partum is echter verhoogd^{26 42}. Op basis van enkele retrospectieve (niet-geblindeerde) studies blijkt dat indien de placenta 1-2 cm van het ostium ligt de kans op een sectio duidelijk is verhoogd, en dat indien de placenta minder dan 1 cm van het ostium internum is gelegen, de kans op een sectio kan oplopen tot 100%. (bewijskracht niveau C). De werkgroep is echter van mening dat klinische factoren (ante partum bloedverlies, pariteit) een rol moeten spelen in de besluitvorming ten aanzien van de modus partus (bewijskracht niveau D).

Bij bloedverlies

- Infuus en zo nodig volumesuppletie (ziekenhuisprotocol shockbehandeling).
- Bloedgroeypering inclusief irregulaire antistoffen (elke 72 uur herhalen).
- Bij zwangerschapsduur < 34 weken: betamethason voor foetale longrijping.
- Sectio caesarea indien het bloedverlies niet adequaat te compenseren is of de foetale conditie hier aanleiding toe geeft. Vroeg preterm zal over het algemeen aanzienlijker bloedverlies geaccepteerd worden

dan later in de zwangerschap.

- Indien het bloedverlies overgaat kan patiënte ontslagen worden en worden behandeld zoals onder asymptomatische placenta praevia staat.
- Aan resusnegatieve vrouwen wordt anti-D-profylaxe (1000 IE) gegeven nadat diagnostiek naar een foeto-maternale transfusie is afgenomen (zie [NVOG-richtlijn Erytrocytenimmunisatie en zwangerschap](#)).
- Er dient gestreefd te worden naar een Hb van > 6 mmol/l⁴³.

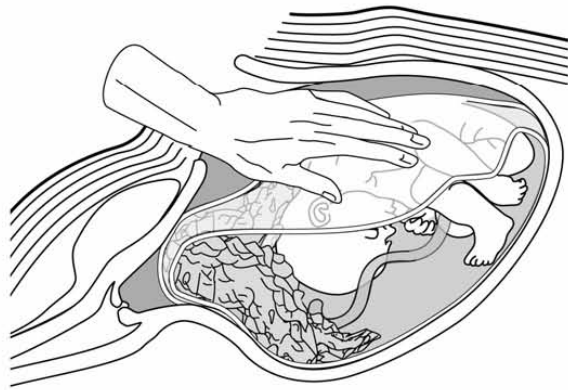
Bij asymptomatische placenta praevia

- Bloedgroeyptypering van irregulaire antistoffen.
- Na 32 weken neemt de kans op onverwacht substantieel bloedverlies toe. Hoewel in het verleden in verband hiermee vaak klinische observatie werd geadviseerd, is het verantwoord hiervan af te zien indien de patiënte goed geïnstrueerd is⁴⁴.
- Primaire sectio vanaf 37 weken⁴⁵
- De patiënte dient gecounseld te worden ten aanzien van het risico op een uterusextirpatie bij een placenta praevia en sectiolitteken.

Bij sectio

- Overleg met anesthesist en kinderarts (i.v.m. risico fluxus en foetale anemie).
- Regionale anesthesie is niet gecontra-indiceerd (bewijskracht niveau 2B)^{46 47}.
- De incisie in de uterus kan zoals gebruikelijk in het onderste uterussegment gemaakt worden, ook als de placenta hier geïmplant is. De placenta kan dan langs de kortste weg losgemaakt worden. Het is goed om van tevoren te weten of het grootste deel van de placenta zich boven of onder de incisie bevindt (zie figuur 1)⁴⁸. Het afklemmen van de navelstreng voor het ontwikkelen van het kind kan worden overwogen om foetale anemie te voorkomen (experienced-based).
- Er bestaat een verhoogde kans op aanzienlijk bloedverlies door sterke vascularisatie van het onderste uterussegment en een verminderde capaciteit tot contraheren van dit deel van de uterus. Maatregelen om het bloedverlies te reduceren omvatten uterotonica (oxytocine of sulproston i.v.), bimanuele compressie van de uterus, (ballon-) tamponnade, B-Lynch-hechting, matrashechtingen door de uterus, onderbinden van de opstijgende tak van de a.uterina, onderbinden van de a.iliaca interna, of uterusextirpatie. Katheterisatie en embolisatie van de a.iliaca interna kan overwogen worden^{49 50 51 52 53}.
- Als peroperatief blijkt dat er sprake is van een placenta accreta, increta of percreta zijn er verschillende opties:
 - Uterus niet in het placentabed te incideren, maar de placenta in situ te laten, de navelstreng kort af te snijden en de uterus te sluiten, om vervolgens een uterusextirpatie te verrichten. Dit kan echter technisch bijzonder moeilijk zijn. Het is te overwegen om voor de ingreep embolisatiekatheters en ureterkatheters in te brengen, indien sprake is van een geplande sectio (bewijskracht niveau D). De incidentie van de emergency peripartum hysterectomie bedraagt 0,33 per 1000 geboortes in Nederland. De helft hiervan werd verricht wegens een placenta accreta³².
 - Indien de placenta grotendeels verwijderd is, kunnen bovengenoemde conservatieve maatregelen (onder placenta praevia) gebruikt worden om tot acceptabel bloedverlies te komen. Stel de beslissing tot een uterusextirpatie echter niet te lang uit, aangezien dit door de stollingsstoornissen een steeds lastiger ingreep wordt.
 - In geselecteerde casus (bijvoorbeeld ingroei in de blaas of uitdrukkelijke wens tot behoud van de baarmoeder) bestaat de mogelijkheid om de placenta en uterus in situ te houden en verder af te wachten. Eventueel kan methotrexaat en/of embolisatie worden gegeven/verricht (bewijskracht niveau B)⁵⁴.
- Overleg met de kinderarts over het bestellen van 0-resusnegatief bloed voor het kind. Foetale bloedverlies kan al in een eerder stadium zijn opgetreden en kan ontstaan wanneer de placenta op de uterusvoorwand is gelegen en gedeeltelijk losgemaakt moet worden voordat het kind geboren wordt.

Figuur 1. Het losmaken van de placenta via de kortste weg.



Vasa praevia

- **Definitie** Foetale vaten in de vliezen ter plekke van de ontsluitingsopening. Dit kunnen navelstrengvaten (of vertakkingen daarvan) zijn in geval van een velamenteuze navelstrenginsertie of verbindende vaten in geval van een placenta bilobata.

- **Incidentie**

De incidentie bedraagt ongeveer 1 per 2500-6000 partus²⁶.

Indien vasa praevia niet ante partum worden gediagnosticeerd, is de perinatale sterfte 50-95%. Indien de diagnose wel wordt vastgesteld ante partum, en een sectio caesarea wordt verricht is de perinatale overleving 97%^{26 55 56 57}.

- **Risicofactoren**

Laagliggende placenta of placenta bilobata. Het risico neemt toe indien er eerder in de zwangerschap aanvankelijk sprake was van een placentaslip over het ostium internum⁵⁸. Andere risicofactoren zijn: meerlingzwangerschap, zwangerschap ontstaan na IVF ^{26 59}.

- **Symptomen**

Meestal symptoomloos tot het moment van breken van de vliezen. Bij het breken van de vliezen lacereert een vat, waardoor vaginaal bloedverlies kan optreden. Dit kan echter ook vrij onopgemerkt verlopen. Het kan leiden tot foetale verbloeding met als gevolg CTG-afwijkingen⁶⁰, asfyxie en overlijden van de foetus.

- **Diagnostiek**

Antenatale diagnostiek naar vasa praevia is mogelijk m.b.v. echografie en kleurendoppler bij patiënten met een verdenking op een placenta previa marginalis of placenta bilobata. Sensitiviteit en specificiteit zijn in twee grote studies hoog (33.208 en 93.874 onderzochte vrouwen, waarbij de diagnose in respectievelijk 10 van 11 en 14 van 18 postnataal werd bevestigd)^{57 58}. Hierbij dient echter opgemerkt te worden dat de vasa praevia bij de vrouwen die een sectio kregen, niet altijd zouden hebben geleid tot neonatale morbiditeit en mortaliteit en andersom er mogelijk ook vasa praevia zijn geweest, niet leidend tot problemen, bij vrouwen die vaginaal zijn bevallen. De werkgroep adviseert om indien de placenta in het tweede trimester laagliggend of praevia was met transvaginale echoscopie naar een eventuele vasa praevia (navelstrenginsertie) te kijken. Ook bij een laagliggende placenta in het derde trimester kan de navelstrenginsertie bepaald worden. Op het moment van schrijven van deze richtlijn is dit geen onderdeel van het structureel echoscopisch onderzoek (modelprotocol SEO).

Indien tijdens de partus een structuur verdacht voor vasa praevia wordt gevoeld kan amnioscopie de diagnose bevestigen. In de praktijk wordt het beleid tijdens de partus bepaald door het optreden van CTG-afwijkingen. De diagnose wordt meestal pas achteraf gesteld na onderzoek van de placenta en vliezen.

- **Beleid**

Indien de diagnose ante partum wordt vastgesteld dient een electieve sectio te worden verricht. In de literatuur wordt n.a.v. kleine series geadviseerd de sectio te verrichten tussen 35-37 weken, na toediening van corticosteroïden [26,61]. De kans dat de vliezen breken tussen 26 en 34 weken is 1% en tussen 34 en 37 weken 1,5 % ([NVOG-richtlijn Breken van de vliezen voor het begin van de baring](#)). Derhalve kan opname overwogen worden.

Indien er tijdens de partus een verdenking op vasa praevia is, dient een spoedsectio caesarea te worden verricht als de neonatale levenskansen voldoende geacht worden.

Er is een patiëntenvereniging in Nederland: www.vasapraevia.nl.

2.5 Cervicaal bloedverlies

Indien geen duidelijke oorzaak voor bloedverlies uit de uterus is vastgesteld dient onderzoek naar eventuele cervicale oorzaken te worden uitgevoerd. Wordt bij speculumonderzoek cervicaal bloedverlies waargenomen, dan kan als aanvullende diagnostiek een cervixkweek (Chlamydia) en cervixcytologie (bij verdenking op cervixpathologie) worden afgenomen.

2.6 Bloedverlies zonder duidelijke oorzaak

Bij voortdurend of herhaald bloedverlies bestaat, ook als geen diagnose gesteld is, een verhoogd perinataal risico en dient de begeleiding in de tweede lijn plaats te vinden [62]. Bij 40% van de vrouwen met bloedverlies blijkt het uiteindelijk niet mogelijk een diagnose te stellen. Onverklaarbaar bloedverlies in the tweede trimester is geassocieerd met vroeggeboorte (OR 3,17(CI 2,76-3,64)), vruchtdood (OR 2,09 (CI 1,43-3,06)) en congenitale afwijkingen (OR 1,42(CI 1,07-1,87)) [63]).

Bij kortdurend eenmalig bloedverlies waarbij geen oorzaak is vastgesteld, hoeft de zwangere niet in de tweede

lijn gecontroleerd te worden.

Minimaal vereiste zorg - kernaanbeveling

Abruptio placentae

1. Bij abruptio placentae is bewaking van de maternale circulatie met voldoende suppletie van circulerend volume essentieel.
2. In geselecteerde casus is een expectatief beleid met eventueel weeënremming in geval van een partiële abruptio placentae verantwoord, met name om corticosteroïden te laten inwerken (bewijskracht niveau C). Weeënremming op zich is niet bewezen zinvol (bewijskracht niveau C).
3. De werkgroep is van mening dat bij een abruptio placentae < 28 weken een expectatief (abstinerend) beleid gerechtvaardigd is (bewijskracht niveau D).
4. Trombofilieonderzoek heeft vooralsnog geen therapeutische consequenties en is in het kader van het advies voor een volgende zwangerschap dus niet geïndiceerd (bewijskracht niveau B).

Placenta praevia

1. Bij vaginaal bloedverlies of niet-ingedaald voorliggend deel à terme dient de placenta echoscopisch gelokaliseerd te worden. Bij verdenking op een placenta praevia dient de diagnose met transvaginale echoscopie gesteld te worden (bloedverlies is geen contra-indicatie) (bewijskracht niveau B).
2. Bij een sectio vanwege placenta praevia dient men te anticiperen op aanzienlijk bloedverlies (bewijskracht niveau C).
3. Bij placentalokalisatie < 1 cm van het ostium internum is een primaire sectio te overwegen gezien de grote kans op een secundaire sectio durante partu wegens overmatig bloedverlies (bewijskracht niveau C). Indien de placenta 1-2 cm van het ostium ligt is de kans op een sectio ook duidelijk verhoogd, maar de werkgroep is van mening dat klinische factoren een rol kunnen spelen in de beslissing tot een vaginale baring. De partus dient klinisch plaats te vinden (bewijskracht niveau D).
4. Bij een placenta praevia die geïmplanteerd is over een sectiolitteken, moet men rekening houden met de mogelijkheid van placenta accreta/increta/percreta (bewijskracht niveau B). Bij een verdenking hierop dient men de patiënt over te plaatsen naar een centrum met adequate logistieke voorzieningen (bewijskracht niveau D).

Vasa praevia

1. Bij voortdurend of herhaald bloedverlies bestaat, ook als geen diagnose gesteld is, een verhoogd perinataal risico en zou de begeleiding in de tweede lijn moeten plaatsvinden (bewijskracht niveau B).

Literatuur

1. Johanson R, Cox C, Grady K, Howell C. Managing obstetric emergencies and trauma. London: RCOG Press, 2003. ISBN 1-900364-70-0.
2. Fraser R, Watson R. Bleeding during the latter half of pregnancy. In: Chalmers I, Enkin M, Keirse MJNC. Effective care in pregnancy and childbirth. Vol 1 and 2. Oxford: Oxford University Press, 1989; p 594-611.
3. Schiff MA, Holt VL. Pregnancy outcome following hospitalization for motor vehicle crashes in Washington State from 1989 to 2001. *Am J Epidemiol* 2005;161:503-10.
4. Oyelese Y, Ananth CV. Placental abruption. *Obstet Gynecol* 2006;108:1005-16.
5. Ananth CV, Wilcox AJ, Savitz DA, Bowes WA, Luther ER. Effect of maternal age and parity on the risk of uteroplacental bleeding disorders in pregnancy. *Obstet Gynecol* 1996, 511-6.
6. Tikkanen M, Nuutila M, Hiilesmaa V, Paavonen J, Ylikorkala O. Prepregnancy risk factors for placental abruption. *Acta Obstet Gynecol* 2006;85:40-44.
7. Rasmussen S, Irgens LM, Dalaker K. The effect on the likelihood of further pregnancy of placental abruption and the rate of its recurrence. *Br J Obstet Gynaecol* 1997;104:1292-5.
8. Toivonen S, Heinonen S, Anttila M, Kosma VM, Saarikoski S. Obstetric prognosis after placental abruption. *Fetal Diagnosis and Therapy* 2004;19:336-41.
9. Ananth CV, Savitz DA, Williams MA. Placental abruption and its association with hypertension and prolonged rupture of membranes: a methodologic review and meta-analysis. *Obstet Gynecol* 1996;88:309-18.
10. Sheiner E, Shoham-Vardi I, Hadar A, Hallak M, Hackmon R, Mazor M. Incidence, obstetric risk factors and pregnancy outcome of preterm placental abruption; a retrospective analysis. *J Matern Fet Neonat Med* 2002;11:34-9.
11. Ananth CV, Savitz DA, Luther ER. Maternal cigarette smoking as a risk factor for placental abruption, placenta previa, and uterine bleeding in pregnancy. *Am J Epidemiol* 1996;144:881-9.
12. Hulse GK, English DR, Holman CD. Assessing the relationship between maternal cocaine use and abruptio placentae. *Addiction* 1997;92:1547-51.
13. Salihu HM, Bekan B, Aliyu MH, et al. Perinatal mortality associated with abruptio placentae in singletons and multiples. *Am J Obstet Gynecol* 2005;193(1):198-203
14. Getahun D, Oyelese Y, Salihu HM, Ananth CV. Previous Cesarean delivery and risks of placenta previa and placental abruption. *Obstet Gynecol* 2006;107:771-8.
15. Vries JI de, Dekker GA, Huijgens PC, Jakobs C, Blomberg BM, Geijn HP van. Hyperhomocysteinaemia and protein S deficiency in complicated pregnancies. *Br J Obstet Gynecol* 1997;104:1248-54.
16. Kupferminc MJ. Thrombophilia and pregnancy. *Reproductive Biology and Endocrinology* 2003;1:111.
17. Robertson L, Wu O, Greer I. Thrombophilia and adverse pregnancy outcome. *Curr Opin Gynecol* 2004;16:453-8.
18. Hurd WW, Miodovnik M, Hertzberg V, Lavin JP. Selective management of abruptio placentae; a prospective study. *Obstet Gynecol* 1983;61:467.
19. Gibbs JM, Weindling AM. Neonatal intracranial lesions following placental abruption. *Eur J Pediatr* 1994;153:195-7.
20. Combs CA, Nyberg DA, Mack LA, Smith JR, Benedetti TJ. Expectant management after sonographic diagnosis of placental abruption. *Am J Perinatol* 1992;9:170-4.
21. Go AT, Huisseling JC van, Roex AJ, Roosmalen J van. Al dan niet een sectio caesarea bij solutio placentae en tekenen van foetale nood. *Ned Tijdschr Geneesk* 1996;140:1973-5.
22. Towers CV, Pircon RA, Heppard M. Is tocolysis safe in the management of third-trimester bleeding? *Am J Obstet Gynecol* 1999;180:1572-8.
23. Cunningham FG, Gant NF, Leveno KJ, Gilstrap LC, Hauth JC, Wenstrom KD. *Williams Obstetrics*; 21st ed. New York (NY): Mc Graw-Hill, 2001.
24. Leerentveld RA, Gilberts ECAM, Arnold MJCWJ, Wladimiroff JW. Accuracy and safety of transvaginal sonographic placental localization. *Obstet Gynecol* 1990;76:759-62.
25. Smith RS, Lauria MR, Comstock CH, Treadwell MC, Kirk JS, Lee W et al. Transvaginal ultrasonography for all placentas that appear to be low-lying or over the internal cervical os. *Ultrasound Obstet Gynecol* 1997;9:22-4.
26. Oyelese Y, Smulian JC. Placenta previa, placenta accreta, and vasa previa. *Obstet Gynecol* 2006;107:927-41.
27. Becker RH, Vonk R, Mende BC, Ragoesch V, Entezami M. The relevance of placental location at 20-23 gestational weeks for prediction of placenta previa at delivery: evaluation of 8650 cases. *Ultrasound Obstet Gynecol* 2001;17:496-501.

28. Bhide A, Thilaganathan B. Recent advances in the management of placenta previa. *Curr Opin Obstet Gynecol* 2004;16:447-51.
29. RCOG guideline 27: Placenta praevia and placenta praevia accreta: diagnosis and management
30. Miller DA, Chollet JA, Goodwin TM. Clinical risk factors for placenta previa - placenta accreta. *Am J Obstet Gynecol* 1997;177:210-4.
31. Silver RM, Landon MB, Rouse DJ, Leveno KJ, Spong CY, Thom EA, et al. Maternal morbidity associated with multiple repeat cesarean deliveries. *Obstet Gynecol* 2006;107:1226-32.
32. Kwee A, Bots ML, Visser GHA, Bruinse HW. Emergency peripartum hysterectomy: A prospective study in the Netherlands. *Eur J Obstet Gynecol Reprod Biol* 2006;124:187-92.
33. Clark SL, Koonings PP, Phelan JP. Placenta previa/accreta in prior cesarean section. *Obstet Gynecol* 1985;66:89-92.
34. Usta IM, Hobeika EM, Abu Musa AA, Gabriel GE, Nassar AH. Placenta previa-accreta: risk factors and complications. *Obstet & Gynecol* 2005;193:1045-9.
35. Sheiner E, Shoham-wardi I, Hallak M, Herskowitz R, Katz M, Mazor M. Placenta praevia; obstetric risk factors and pregnancy outcome. *J. Matern Fetal Med* 2001;10:414-9.
36. Ananth CV, Demissie K, Smulian JC, Anthony AM. Relationship among placenta previa, fetal growth restriction and preterm delivery: a population-based study. *Obstet gynecol* 2001;98:299-306.
37. Chou MM, Ho ESC, Lee YH. Prenatal diagnosis of placenta previa accreta by transabdominal color Doppler ultrasound. *Ultrasound Obstet Gynecol* 2000;15:28-35.
38. Yang JI, Lim YK, Chang KH, Lee JP, Ryu HS. Sonographic findings of placental lacunae and the prediction of adherent placenta in women with placenta previa totalis and prior cesarean section. *Ultrasound Obstet Gynecol* 2006;28:178-82.
39. Warshak CR, Eskander R, Hull AD, Scioscia AL, Mattrey RF, Benirschke K, Resnik R. Accuracy of ultrasonography and magnetic resonance imaging in the diagnosis of placenta accreta. *Obstet Gynecol* 2006; 108:573-81.
40. Comstock CH. Antenatal diagnosis of placenta accreta: a review. *Ultrasound Obstet Gynecol* 2005;26:89-96.
41. Palacios Jaraquemada JM, Bruno CH. Magnetic resonance imaging in 300 cases of placenta accreta: surgical correlation of new findings. *Acta Obstet Gynecol Scand* 2005;84:716-24.
42. Bhide A, Prefumo F, Moore J, Hollis B, Thilaganathan B. Placental edge to internal os distance in the late third trimester and mode of delivery in placenta praevia. *BJOG* 2003;110:860-4.
43. CBO richtlijn Bloedtransfusie 2004.
44. Wing DA, Paul RH, Millar LK. Management of the symptomatic placenta previa: a randomized, controlled trial of inpatient versus outpatient expectant management. *Am J Obstet Gynecol* 1996;175:806-11.
45. Ananth CV, Smulian JC, Vintzileos AM. The effect of placenta praevia on neonatal mortality: A population-based study in the United States, 1989 through 1997. *Am J Obstet Gynecol* 2003;188:1299-1304.
46. Parekh N, Husaini SW, Russel IF. Caesarean section for placenta praevia: a retrospective study of anaesthetic management. *Br J Anaesth* 2000;84:725-30.
47. Hong JY, Jee YS, Yoon HJ, Kim SM. Comparison of general and epidural anaesthesia in elective caesarean section for placenta praevia totalis: Maternal haemodynamics, blood loss and neonatal outcome. *Int J Obstet Anaest* 2003;12:12-16.
48. Ward CR. Avoiding an incision through the anterior previa at cesarean delivery *Obstet Gynecol* 2003;102:552-4.
49. Metz GCH, Kwee A, Van de Weijer PHM, Bruinse HW. De rol van uetrusparende chirurgische technieken bij het management van ernstige hemorragie postpartum. *NTOG* 2006;119:13-18.
50. Abdrabbo SA. Stepwise uterine devascularization: A novel technique for management of uncontrollable postpartum hemorrhage with preservation of the uterus. *Am J Gynecol* 1994;171:694-700.
51. B-Lynch C, Coker A, Lawal AH, Abu J, Cowen MJ. The B-Lynch surgical technique for the control of massive postpartum haemorrhage: an alternative to hysterectomy? Five cases reported. *BJOG* 1997;104:372-5.
52. Smith KL, Baskett TF. Uterine compression sutures as an alternative to hysterectomy for severe postpartum hemorrhage. *J Obstet Gynaecol Can.* 2003;25:197-200.
53. Clark SL, Phelan JP, Yeh SY, Bruce SR, Paul RH. Hypogastric artery ligation for obstetric hemorrhage. *Obstet Gynecol* 1985;66:353-6.
54. Kayem G, Davy C, Goffinet F, Thomas C, Clement D, Cabrol D. Conservative versus extirpative management in cases of placenta accreta. *Obstet Gynecol* 2004;104:531-6.
55. Oyelese K, Turner M, Lees C, Campbell S. Vasa previa: an avoidable obstetric tragedy. *Obstet Gynecol Surv* 1999;54:138-45.

56. Oyelese Y, Catanzarite V, Prefumo F, Lashley S, Schachter M, Torbin Y. Vasa previa: The impact of prenatal diagnosis on outcomes. *Obstet Gynecol* 2004;103:937-44.
57. Catanzarite V, Maida C, Thomas W, Mendoza A, Stanco L, Piacquadio KM. Prenatal sonographic diagnosis of vasa previa: ultrasound findings and obstetric outcome in ten cases. *Ultrasound Obstet Gynecol* 2001;18:96-9.
58. Lee W, Lee V, Kirk J, Sloan CT, Smith RS, Comstock CH. Vasa previa: prenatal diagnosis, natural evolution, and clinical outcome. *Obstet Gynecol* 2000;95:572-6.
59. Schachter M, Tovbin Y, Arieli S, Friedler S, Ron-El R, Sherman D. In vitro fertilization is a risk factor for vasa previa. *Fertil Steril* 2002;78:642-3.
60. Kruitwagen RF, Nijhuis JG. Ruptured vasa praevia indicated by a sinusoidal fetal heart rate pattern: a case report. *Eur J Obstet Gynecol Reprod Biol* 1991;39(2):147-50.
61. Stutchfield P, Whitaker R, Russell I. Antenatal betamethasone and incidence of neonatal respiratory distress after elective caesarean section: pragmatic randomised trial. *BMJ* 2005;331:662-4.
62. Nielson EC, Varner MW, Scott JR. The outcome of pregnancies complicated by bleeding during the second trimester. *Surg Gynecol Obstet* 1991;173:371-4.
63. Magann EF, Cummings JE, Niederhauser A, Rodriguez-Thompson D, McCormack R, Morrison JC. Antepartum bleeding of unknown origin in the second half of pregnancy: a review. *Obstet and Gynecol Survey* 2005;60(11):741-5.

Colofon

© 2008 Nederlandse Vereniging voor Obstetrie en Gynaecologie Deze richtlijn, ontwikkeld door de Commissie Richtlijnen NVOG onder eindverantwoordelijkheid van het Bestuur van de NVOG, is vastgesteld in de 594e ledenvergadering d.d. 19 maart 2008 te Utrecht. Deze richtlijn is samengesteld door een werkgroep bestaande uit mevrouw dr. A. Kwee en dr. J.B. Derks

NVOG-richtlijnen beschrijven een minimum van zorg te verlenen door een gynaecoloog in gemiddelde omstandigheden. Zij hebben een adviserend karakter. Een gynaecoloog kan geargumenteed afwijken van een richtlijn wanneer concrete omstandigheden dat noodzakelijk maken. Dat kan onder meer het geval zijn wanneer een gynaecoloog tegemoet moet komen aan de objectieve noden en/of subjectieve behoeften van een individuele patiënt. Beleid op instellingsniveau kan er incidenteel toe leiden dat (volledige) lokale toepassing van een richtlijn niet mogelijk is. De geldigheid van een richtlijn eindigt uiterlijk vijf jaar na dagtekening.

Dagtekening 19 maart 2008

NVOG

Postbus 20075

3502 LB Utrecht

www.nvog.nl

Referenties

1 - Johanson R

Johanson R, Cox C, Grady K, Howell C. Managing obstetric emergencies and trauma. London: RCOG Press, 2003. ISBN 1-900364-70-0.

2 - Fraser R

Fraser R, Watson R. Bleeding during the latter half of pregnancy. In: Chalmers I, Enkin M, Keirse MJNC. Effective care in pregnancy and childbirth. Vol 1 and 2. Oxford: Oxford University Press, 1989; p 594-611.

3 - Schiff MA

Schiff MA, Holt VL. Pregnancy outcome following hospitalization for motor vehicle crashes in Washington State from 1989 to 2001. Am J Epidem 2005;161:503-10.

4 - Oyelese Y

Oyelese Y, Ananth CV. Placental abruption. Obstet Gynecol 2006;108:1005-16.

5 - Ananth CV

Ananth CV, Wilcox AJ, Savitz DA, Bowes WA, Luther ER. Effect of maternal age and parity on the risk of uteroplacental bleeding disorders in pregnancy. Obstet Gynecol 1996, 511-6.

6 - Tikkanen M

Tikkanen M, Nuutila M, Hiilesmaa V, Paavonen J, Ylikorkala O. Prepregnancy risk factors for placental abruption. Acta Obstet Gynecol 2006;85:40-44.

7 - Rasmussen S

Rasmussen S, Irgens LM, Dalaker K. The effect on the likelihood of further pregnancy of placental abruption and the rate of its recurrence. Br J Obstet Gynaecol 1997;104:1292-5.

8 - Toivonen S

Toivonen S, Heinonen S, Anttila M, Kosma VM, Saarikoski S. Obstetric prognosis after placental abruption. Fetal Diagnosis and Therapy 2004;19:336-41.

9 - Ananth CV

Ananth CV, Savitz DA, Williams MA. Placental abruption and its association with hypertension and prolonged rupture of membranes: a methodologic review and meta-analysis. Obstet Gynecol 1996;88:309-18.

10 - Sheiner E

Sheiner E, Shoham-Vardi I, Hadar A, Hallak M, Hackmon R, Mazor M. Incidence, obstetric risk factors and pregnancy outcome of preterm placental abruption; a retrospective analysis. J Matern Fet Neonat Med 2002;11:34-9.

11 - Ananth CV

Ananth CV, Savitz DA, Luther ER. Maternal cigarette smoking as a risk factor for placental abruption, placenta previa, and uterine bleeding in pregnancy. Am J Epidem 1996;144:881-9.

12 - Hulse GK

Hulse GK, English DR, Holman CD. Assessing the relationship between maternal cocaine use and abruption. Addiction 1997;92:1547-51.

13 - Salihu HM

Salihu HM, Bekan B, Aliyu MH, et al. Perinatal mortality associated with abruption placenta in singletons and multiples. Am J Obstet Gynecol 2005;193(1):198-203

14 - Getahun D

Getahun D, Oyelese Y, Salihu HM, Ananth CV. Previous Cesarean delivery and risks of placenta previa and placental abruption. Obstet Gynecol 2006;107:771-8.

15 - Vries JI de

Vries JI de, Dekker GA, Huijgens PC, Jakobs C, Blomberg BM, Geijn HP van. Hyperhomocysteinaemia and protein S deficiency in complicated pregnancies. Br J Obstet Gynecol 1997;104:1248-54.

16 - Kupferminc MJ

Kupferminc MJ. Thrombophilia and pregnancy. Reproductive Biology and Endocrinology 2003;1:111.

17 - Robertson L

Robertson L, Wu O, Greer I. Thrombophilia and adverse pregnancy outcome. Curr Opin Gynecol 1004;16:453-8.

18 - Hurd WW

Hurd WW, Miodovnik M, Hertzberg V, Lavin JP. Selective management of abruptio placentae; a prospective study. Obstet Gynecol 1983;61:467.

19 - Gibbs JM

Gibbs JM, Weindling AM. Neonatal intracranial lesions following placental abruption. Eur J Pediatr 1994;153:195-7.

20 - Combs CA

Combs CA, Nyberg DA, Mack LA, Smith JR, Benedetti TJ. Expectant management after sonographic diagnosis of placental abruption. Am J Perinatol 1992;9:170-4.

21 - Go AT

Go AT, Huisseling JC van, Roex AJ, Roosmalen J van. Al dan niet een sectio caesarea bij solutio placentae en tekenen van foetale nood. Ned Tijdschr Geneesk 1996;140:1973-5.

22 - Towers CV

Towers CV, Pircon RA, Heppard M. Is tocolysis safe in the management of third-trimester bleeding? Am J Obstet Gynecol 1999;180:1572-8.

23 - Cunningham FG

Cunningham FG, Gant NF, Leveno KJ, Gilstrap LC, Hauth JC, Wenstrom KD. Williams Obstetrics; 21st ed. New York (NY): Mc Graw-Hill, 2001.

24 - Leerentveld RA

Leerentveld RA, Gilberts ECAM, Arnold MJCWJ, Wladimiroff JW. Accuracy and safety of transvaginal sonographic placental localization. Obstet Gynecol 1990;76:759-62.

25 - Smith RS

Smith RS, Lauria MR, Comstock CH, Treadwell MC, Kirk JS, Lee W et al. Transvaginal ultrasonography for all placentas that appear to be low-lying or over the internal cervical os. Ultrasound Obstet Gynecol 1997;9:22-4.

26 - Oyelese Y

Oyelese Y, Smulian JC. Placenta previa, placenta accreta, and vasa previa. Obstet Gynecol 2006;107:927-41.

27 - Becker RH

Becker RH, Vonk R, Mende BC, Ragosch V, Entezami M. The relevance of placental location at 20-23 gestational weeks for prediction of placenta previa at delivery: evaluation of 8650 cases. Ultrasound Obstet Gynecol 1001;17:496-501.

28 - Bhide A

Bhide A, Thilaganathan B. Recent advances in the management of placenta previa. Curr Opin Obstet Gynecol 2004;16:447-51.

29 - RCOG

RCOG guideline 27: Placenta praevia and placenta praevia accreta: diagnosis and management

30 - Miller DA

Miller DA, Chollet JA, Goodwin TM. Clinical risk factors for placenta previa - placenta accreta. Am J Obstet Gynecol 1997;177:210-4.

31 - Silver RM

Silver RM, Landon MB, Rouse DJ, Leveno KJ, Spong CY, Thom EA, et al. Maternal morbidity associated with multiple repeat cesarean deliveries. Obstet Gynecol 2006;107:1226-32.

32 - Kwee A

Kwee A, Bots ML, Visser GHA, Bruinse HW. Emergency peripartum hysterectomy: A prospective study in the Netherlands. Eur J Obstet Gynecol Reprod Biol 2006;124:187-92.

33 - Clark SL

Clark SL, Koonings PP, Phelan JP. Placenta previa/accreta in prior cesarean section. Obstet Gynecol 1985;66:89-92.

34 - Usta IM

Usta IM, Hobeika EM, Abu Musa AA, Gabriel GE, Nassar AH. Placenta previa-accreta: risk factors and complications. Obstet & Gynecol 2005;193:1045-9.

35 - Sheiner E

Sheiner E, Shoham-vardi I, Hallak M, Herskowitz R, Katz M, Mazor M. Placenta praevia; obstetric risk factors and pregnancy outcome. J. Matern Fetal Med 2001;10:414-9.

36 - Ananth CV

Ananth CV, Demissie K, Smulian JC, Anthony AM. Relationship among placenta previa, fetal growth restriction and preterm delivery: a population-based study. Obstet gynecol 2001;98:299-306.

37 - Chou MM

Chou MM, Ho ESC, Lee YH. Prenatal diagnosis of placenta previa accreta by transabdominal color Doppler ultrasound. Ultrasound Obstet Gynecol 2000;15:28-35.

38 - Yang JI

Yang JI, Lim YK, Chang KH, Lee JP, Ryu HS. Sonographic findings of placental lacunae and the prediction of adherent placenta in women with placenta previa totalis and prior cesarean section. Ultrasound Obstet Gynecol 2006;28:178-82.

39 - Warshak CR

Warshak CR, Eskander R, Hull AD, Scioscia AL, Mattrey RF, Benirschke K, Resnik R. Accuracy of ultrasonography and magnetic resonance imaging in the diagnosis of placenta accreta. Obstet Gynecol 2006; 108:573-81.

40 - Comstock CH

Comstock CH. Antenatal diagnosis of placenta accreta: a review. Ultrasound Obstet Gynecol 2005;26:89-96.

41 - Palacios Jaraquemada JM

Palacios Jaraquemada JM, Bruno CH. Magnetic resonance imaging in 300 cases of placenta accreta: surgical correlation of new findings. Acta Obstet Gynecol Scand 2005;84:716-24.

42 - Bhide A

Bhide A, Prefumo F, Moore J, Hollis B, Thilaganathan B. Placental edge to internal os distance in the late third trimester and mode of delivery in placenta praevia. BJOG 2003;110:860-4.

43 - CBO

CBO richtlijn Bloedtransfusie 2004.

44 - Wing DA

Wing DA, Paul RH, Millar LK. Management of the symptomatic placenta previa: a randomized, controlled trial of inpatient versus outpatient expectant management. Am J Obstet Gynecol 1996;175:806-11.

45 - Ananth CV

Ananth CV, Smulian JC, Vintzileos AM. The effect of placenta praevia on neonatal mortality: A population-based study in the United States, 1989 through 1997. Am J Obstet Gynecol 2003;188:1299-1304.

46 - Parekh N

Parekh N, Husaini SW, Russel IF. Caesarean section for placenta praevia: a retrospective study of anaesthetic management. Br J Anaesth 2000;84:725-30.

47 - Hong JY

Hong JY, Jee YS, Yoon HJ, Kim SM. Comparison of general and epidural anaesthesia in elective caesarean section for placenta praevia totalis: Maternal haemodynamics, blood loss and neonatal outcome. Int J Obstet Anaest 2003;12:12-16.

48 - Ward CR

Ward CR. Avoiding an incision through the anterior previa at cesarean delivery Obstet Gynecol 2003;102:552-4.

49 - Metz GCH

Metz GCH, Kwee A, Van de Weijer PHM, Bruinse HW. De rol van uetrussparende chirurgische technieken bij het management van ernstige hemorrhagie postpartum. NTOG 2006;119:13-18.

50 - Abdrabbo SA

Abdrabbo SA. Stepwise uterine devascularization: A novel technique for management of uncontrollable postpartum hemorrhage with preservation of the uterus. Am J Gynecol 1994;171:694-700.

51 - B-Lynch C

B-Lynch C, Coker A, Lawal AH, Abu J, Cowen MJ. The B-Lynch surgical technique for the control of massive postpartum haemorrhage: an alternative to hysterectomy? Five cases reported. BJOG 1997;104:372-5.

52 - Smith KL

Smith KL, Baskett TF. Uterine compression sutures as an alternative to hysterectomy for severe postpartum hemorrhage. J Obstet Gynaecol Can.2003;25:197-200.

53 - Clark SL

Clark SL, Phelan JP, Yeh SY, Bruce SR, Paul RH. Hypogastric artery ligation for obstetric hemorrhage. Obstet Gynecol 1985;66:353-6.

54 - Kayem G

Kayem G, Davy C, Goffinet F, Thomas C, Clement D, Cabrol D. Conservative versus extirpative management in cases of placenta accreta. Obstet Gynecol 2004;104:531-6.

55 - Oyelese K

Oyelese K, Turner M, Lees C, Campbell S. Vasa previa: an avoidable obstetric tragedy. Obstet Gynecol Surv 1999;54:138-45.

56 - Oyelese Y

Oyelese Y, Catanzarite V, Prefumo F, Lashley S, Schachter M, Torbin Y. Vasa previa: The impact of prenatal diagnosis on outcomes. Obstet Gynecol 2004;103:937-44.

57 - Catanzarite V

Catanzarite V, Maida C, Thomas W, Mendoza A, Stanco L, Piacquadio KM. Prenatal sonographic diagnosis of vasa previa: ultrasound findings and obstetric outcome in ten cases. Ultrasound Obstet Gynecol 2001;18:96-9.

58 - Lee W

Lee W, Lee V, Kirk J, Sloan CT, Smith RS, Comstock CH. Vasa previa: prenatal diagnosis, natural evolution, and clinical outcome. Obstet Gynecol 2000;95:572-6.

59 - Schachter M

Schachter M, Tovbin Y, Arieli S, Friedler S, Ron-El R, Sherman D. In vitro fertilization is a risk factor for vasa previa. Fertil Steril 2002;78:642-3.

60 - Kruitwagen RF

Kruitwagen RF, Nijhuis JG. Ruptured vasa praevia indicated by a sinusoidal fetal heart rate pattern: a case report. Eur J Obstet Gynecol Reprod Biol 1991;39(2):147-50.

61 - Stutchfield P

Stutchfield P, Whitaker R, Russell I. Antenatal betamethasone and incidence of neonatal respiratory distress after elective caesarean section: pragmatic randomised trial. BMJ 2005;331:662-4.

62 - Nielson EC

Nielson EC, Varner MW, Scott JR. The outcome of pregnancies complicated by bleeding during the second trimester. Surg Gynecol Obstet 1991;173:371-4.

63 - Magann EF

Magann EF, Cummings JE, Niederhauser A, Rodriguez-Thompson D, McCormack R, Morrison JC. Antepartum bleeding of unknown origin in the second half of pregnancy: a review. Obstet and Gynecol Survey 2005;60(11):741-5.

Disclaimer

De NVOG sluit iedere aansprakelijkheid uit voor de opmaak en de inhoud van de voorlichtingsfolders of richtlijnen, alsmede voor de gevolgen die de toepassing hiervan in de patiëntenzorg mocht hebben. De NVOG stelt zich daarentegen wel open voor attentering op (vermeende) fouten in de opmaak of inhoud van deze voorlichtingsfolders of richtlijnen. Neemt u dan contact op met het Bureau van de NVOG (e-mail: info@nvog.nl).